Zur Behandlung der traumatischen Frakturen und Luxationen des Hüftgelenkes

Ergebnisse aus den Jahren 1954 - 1966

von

Heinrich Müller

aus Stuttgart

1967

1968 № 15

Digitized by the Internet Archive
in 2026

https://archive.org/details/IA41533916_0027

Aus der Chirurgischen Klinik mit Poliklinik der
Universität Erlangen - Nürnberg
Direktor: Prof. Dr. med. G. Hegemann

ZUR BEHANDLUNG DER TRAUMATISCHEN FRAKTUREN UND LUXATIONEN DES HÜFTGELENKES.

Ergebnisse aus den Jahren 1954 - 1966

Inaugural-Disseration
zur
Erlangung der Doktorwürde
der
Hohen Medizinischen Fakultät
der
Friedrich-Alexander-Universität
zu
Erlangen-Nürnberg

vorgelegt von
HEINRICH MÜLLER
aus Stuttgart

Gedruckt mit Erlaubnis der Medizinischen Fakultät

der Universität Erlangen-Nürnberg

UNIV.
LEIDEN
BIBL.

Dekan: Professor Dr. med. K.G. Ober

Referent: Professor Dr. med. G. Hegemann

Korreferent: Privatdozent Dr. med. H. Beck

Tag der mündlichen Prüfung: 23. Juni 1967

INHALTSVERZEICHNIS

	Seite
EINLEITUNG	2
MATERIAL UND METHODE	4
PATHOLOGISCHE ANATOMIE UND UNFALLMECHANISMUS	8
DIE SPÄTSCHÄDEN	16
DIE BEHANDLUNGSMÖGLICHKEITEN	24
EIGENE UNTERSUCHUNGSERGEBNISSE ..	27
ZUSAMMENFASSUNG	45
LITERATURVERZEICHNIS	47

EINLEITUNG

Die ständige Zunahme der Unfallziffern im Straßenverkehr hat es mit sich gebracht, daß sich die Chirurgie seit etwa 35 Jahren mehr und mehr mit einem Krankheitsbild befassen muß, das vor Beginn der Motorisierung zu den ganz seltenen Fällen auf einer Unfallstation zählte. Die traumatischen Frakturen und Luxationen des Hüftgelenkes waren zwar früheren Ärztegenerationen bereits bekannt, ebenso die Durchführung einfacher Repositionsmanöver: In seiner Schrift "De articulis" widmet HIPPOKRATES der Symptomatologie verschiedener Verrenkungsarten breiten Raum. Mit dem Scamnum Hippokratis, dem Hippokratischen Luxationstisch, gibt er auch einen brauchbaren Apparat zur Reposition verrenkter Hüftgelenke an. CELSUS erwähnt als erster die Reluxation und die Folgen nicht reponierter Verrenkungen. In der Zeit danach findet man die Beschreibung der verschiedenartigsten Repositionsmethoden, von ORIBASIUS über WILHELM von SALICETO bis hin zu PARÉ (1510-1590). Dieser brachte durch ausführliche Schriften erstmals Ordnung in den Wirrwarr der zum Teil abenteuerlichen Repositionsversuche (GURLT, ZIMMERMAN und VEITH).

Es blieb jedoch der Unfall-Chirurgie unseres Jahrhunderts vorbehalten, die Hüftverletzungen in ihren verschiedenen Formen genau zu beschreiben, die Methoden ihrer Behandlung

zu verfeinern und schließlich auf Grund zuverlässiger Statistiken auf die schweren Dauerschäden hinzuweisen, die die unsachgemäße Behandlung einer verletzten Hüfte nach sich ziehen kann.

Doch nicht nur in der unsachgemäßen Behandlung, sondern vor allem im Übersehen bzw. zu späten Erkennen von Hüfttraumen liegen die großen Gefahren für den Unfallverletzten; denn vielfach sind die zusätzlichen Verletzungen so schwerwiegend (Schädel-Hirntraumen, Verletzungen im Brust- oder Bauchraum), daß sie ein sofortiges Eingreifen notwendig machen, das die ganze Aufmerksamkeit des behandelnden Arztes erfordert. Wird dabei eine Hüftverletzung übersehen oder auch nur zu spät diagnostiziert, dann sind irreparable Schäden wie Arthrose, Myositis ossificans oder Oberschenkelkopfnekrose kaum noch zu vermeiden. Es wird daher in der Literatur immer wieder darauf hingewiesen, daß bei schweren Unfällen stets eine Beckenübersichtsaufnahme anzufertigen sei (BÖHLER, EHALT, GELEHRTER). Unsere Untersuchungen haben gezeigt, daß bei rechtzeitigem und richtigem Eingreifen die oben genannten Spätschäden nahezu vermeidbar sind, und somit die Prognose für traumatische Frakturen und Luxationen des Hüftgelenkes im allgemeinen günstig ist.

Die vorliegende Arbeit soll keine weitere Bereicherung der inzwischen recht zahlreichen Literatur, sondern lediglich

eine Ergänzung darstellen. Es werden Behandlungsmethoden und Ergebnisse der Nachuntersuchungen beschrieben, die an 79 Patienten der Chirurgischen Universitätsklinik Erlangen-Nürnberg durchgeführt wurden, die von Januar 1954 bis Mai 1966 wegen Frakturen oder Frakturluxationen der Hüfte zur Aufnahme kamen.

MATERIAL UND METHODE

Ein Vergleich mit den Arbeiten, die in jüngerer Zeit auf diesem Gebiet verfaßt wurden, zeigt, daß die Anzahl der beschriebenen Fälle mit der Zahl unserer eigenen Patienten im wesentlichen übereinstimmt. Wir beobachteten einen Zeitraum von 12 Jahren und 5 Monaten, in dem 79 Patienten mit Luxationen bzw. Frakturluxationen des Hüftgelenkes behandelt wurden. Daraus ergibt sich ein Jahresindex von 6,36. TROJAN (Unfallkrankenhaus Wien) berichtet über 136 Fälle in einer Zeit von 24 Jahren, was einem Jahresindex von 5,67 entspricht. VOLLMAR und WACHTLER (Chirurgische Univ.-Klinik Heidelberg) beschrieben in 8 Jahren 59 Fälle; sie erreichen somit einen Jahresindex von 7,37. EHALT (Graz) gibt für die Zeit von 15 Jahren 91 Fälle an; Jahresindex 6,06. ARMSTRONG (London) beschreibt zwar in nur 5 Jahren 101 Fälle; diese hohe Zahl erklärt sich aber da-

durch, daß ihm sämtliche orthopädische Zentren der Royal Air Force, d.h. also mehrere große Häuser mit ihren Unterlagen zur Verfügung stehen. Die Amerikaner THOMPSON und EPSTEIN erreichen mit 204 Fällen in 21 Jahren einen Jahresindex von 9,71. Man muß jedoch auch hierbei berücksichtigen, daß ihre Unterlagen nicht aus einem, sondern aus zwei großen Häusern stammen.

Es liegt auf der Hand, daß diese Zahlen nur zu einem oberflächlichen Vergleich herangezogen werden können. Für unsere Zwecke ist jedoch dieser grobe Überblick ausreichend, zumal eine Aufstellung genauer Jahresindices unter Berücksichtigung der Faktoren "vergleichbare Krankenhausgröße", "Jahresunfallzahlen", "Verkehrsdichte" und "Lage des Krankenhauses bezogen auf Autobahnen oder Hauptverkehrsstraßen" den Rahmen dieser Arbeit übersteigen würde.

Von den uns zur Verfügung stehenden Erlanger Krankengeschichten wurde eine Kartei angelegt, die folgende Angaben enthielt:
Name, Geburtsdatum, Wohnort, Beruf, Krankenblatt-Nr., Unfalldatum, Aufnahmedatum, Entlassungsdatum, Unfallart (Verkehrsunfall, Arbeitsunfall, häuslicher bzw. privater Unfall), Diagnose, Nebenverletzungen, Behandlung mit Angaben über Ent- und Belastung, Beurteilung.

In der Rubrik "Beurteilung" wurden die Nachuntersuchungsergebnisse zusammengefaßt und einer vierstufigen Bewertungstabelle (sehr gut, gut, nicht befriedigend, schlecht) zugeordnet. Es wurden jedoch nur Patienten nachuntersucht, deren Unfall 18 Monate und länger zurücklag, da man nach unserer Auffassung innerhalb dieser Frist keine zuverlässige Beurteilung der funktionellen Spätresultate erwarten darf.

Die Nachuntersuchungen wurden auf folgende Weise vorgenommen:

1. Röntgenologisch: Von jedem Patienten wurde eine Beckenübersichtsaufnahme und eine axiale Aufnahme des betroffenen Hüftgelenkes angefertigt.
2. Funktionell: In der krankengymnastischen Abteilung wurde mit Hilfe des "Erlanger Meßbogens" die genaue Beweglichkeit des Hüftgelenkes objektiviert.
3. Ein persönliches Gespräch mit dem Patienten diente der Abrundung des erhaltenen objektiven Bildes.

Dieser direkten Nachuntersuchung konnten wir allerdings nur diejenigen Patienten zuführen, die im Raum Erlangen einschließlich der näher gelegenen Teile Mittel- und Oberfrankens wohnhaft sind. Auf diese Weise konnten wir 31 Patienten persönlich nachuntersuchen. Um auch von den weiter entfernt wohnenden Patienten ein möglichst objektives

Bild zu erhalten, haben wir Fragebögen verschickt, die folgende Punkte enthielten:

1. Stehen Sie wegen Ihrer Hüftverletzung vom .... noch in hausärztlicher Behandlung? Ja Nein
2. Sind Sie damit einverstanden, daß wir eventuell Rückfragen bei Ihrem Hausarzt stellen? Ja Nein
3. Wann und Wo wurde die letzte Röntgenaufnahme von Ihrer Hüfte gemacht? .....
4. Haben Sie von Seiten der Hüfte
   a) dauernd Schmerzen?
   b) Schmerzen bei zu langer Belastung?
   c) Schmerzen bei bestimmten Bewegungen? Wenn ja, bei welchen? .....
   d) Schmerzen bei Wetterumschlag?
   e) Keine Schmerzen?
5. Wann haben Sie nach Ihrer Entlassung aus stationärer Behandlung das betroffene Hüftgelenk wieder voll belastet? .....
6. Können Sie ohne Stöcke gehen? Ja Nein
7. Ist ein Bein wesentlich verkürzt? Ja Nein
8. Hinken Sie? Ja Nein
9. Können Sie folgende Bewegungen ausführen?
   (Jeweils mit der Unterteilung: genauso gut wie mit der gesunden Hüfte; wesentlich schlechter; praktisch gar nicht)
   a) Abspreizen des Oberschenkels? .....
   b) Außendrehen des Fußes? .....
   c) Innendrehen des Fußes? .....
   d) In die Hocke gehen? .....
10. Nach welcher Zeit haben Sie die Arbeit wieder aufgenommen?
11. Bemerkungen

An 27 Patienten wurde der obige Fragebogen verschickt. Wir erhielten 15 Antworten, konnten also zusammen mit den Patienten, die sich persönlich vorgestellt hatten, über 46 Nachuntersuchungsergebnisse verfügen. 17 Patienten waren bei den Nachuntersuchungen nicht berücksichtigt worden, da die seit ihrem Unfall vergangene Zeit unter 18 Monaten lag. Vier Patienten waren verstorben, wobei in zwei Fällen schwerste Schädel-Hirntraumen, in je einem Fall Kreislauf- bzw. Nierenversagen die Todesursachen waren.

PATHOLOGISCHE ANATOMIE UND UNFALLMECHANISMUS DER HÜFTVERLETZUNGEN

Eine vergleichende Betrachtung der Luxationen großer Gelenke zeigt, daß auf das Hüftgelenk nur 2 - 5 % aller Verrenkungen und Verrenkungsbrüche entfallen, während das zweite große Kugelgelenk, das Schultergelenk, mit rund 50 % 10 - 20 mal so oft betroffen ist (BAUER, WECHSELBERGER Der Grund dafür ist einmal, daß der Gelenkkopf durch die Gelenkpfanne und das die Gelenkpfanne vergrößernde Labrum glenoidale zu zwei Dritteln umschlossen wird, sodann, daß das gesamte Gelenk allseits von einer mächtigen Muskelmanschette umgeben und gehalten wird. Einen weiteren starken Halt besitzt das Hüftgelenk in seinen kräftigen Kapsel-

bändern, besonders dem Ligamentum ileofemorale Bertini, dem sogenannten Y-Band. Dieses Band entspringt an der Spina iliaca anterior inferior, breitet sich über die Vorderseite der Gelenkkapsel aus und inseriert Y-förmig an der Linea intertrochanterica. Wie stark das Ligamentum ileofemorale sein muß, geht schon aus seiner Funktion hervor: Es verhindert bei aufrechter Haltung ein Hintenüberfallen des Körpers (ALVERDES).

So setzen also Verrenkungen des stark gesicherten Hüftgelenkes eine erhebliche Gewalteinwirkung voraus. Außerdem sind die vorliegenden mechanischen Verhältnisse von entscheidender Bedeutung: Wird beim Unfall durch die angreifende Kraft der Widerstand des Muskel- und Bandapparates überwunden, so stemmt sich der Schenkelhals gegen irgendeinen Punkt des Pfannenrandes, der zum Hypomochlion wird (BAUER, MUSSGNUG). Damit ist das Bein zu einem zweiarmigen Hebel geworden, bei dem der kurze Oberschenkelkopf den Lastarm, das ganze übrige Bein den Kraftarm darstellt. So kann auf den kurzen Lastarm eine außerordentliche Kraft einwirken, die trotz starker anatomischer Hindernisse in der Lage ist, den Gelenkkopf aus der Pfannenhöhle herauszuheben. Dabei zerreißt zunächst das Ligamentum teres, dann die Gelenkkapsel und der Kopf tritt, häufig unter Abscherung eines Fragmentes vom knöchernen Pfannenrand, aus der Gelenkkapsel heraus. Ist der Gelenkkopf erst einmal luxiert, so sorgt

die Gewalt selbst oder spontane Bewegung für eine weitere Dislokation. Nun gebietet jedoch das kaum zerreißbare Ligamentum ileofemorale bald Halt und diktiert durch seine hemmende Wirkung die endgültige sekundäre Stellung des Kopfes. Dadurch, daß das Ligamentum Bertini den Kopf zwingt, eine der wenigen anatomisch möglichen Lagen einzunehmen (BAUER), kommen die typischen pathognomonischen Stellungen der verschiedenen Verrenkungsformen zustande: Man findet bei der Luxation nach hinten das verrenkte Bein in Flexion, Adduktion und Innenrotationsstellung, bei der Luxation nach vorne in Abduktion und Außenrotationsstellung. In beiden Fällen kommt die durch das Bertini'sche Band bedingte federnde Fixation hinzu. BIGELOW hat hierfür den Begriff der "regelmäßigen" Luxationen eingeführt. Es gibt nun aber auch hintere Verrenkungen, bei denen sowohl die drei typischen Stellungen, als auch die federnde Fixation fehlen, das heißt bei denen das Bein in jede beliebige Drehstellung gebracht werden kann (TROJAN). Für das Zustandekommen dieser "unregelmäßigen" Verrenkungen oder Luxationes eversae hat BIGELOW folgende Erklärung: Die Innenrotation bei der hinteren Verrenkung ist durch das Anspannen des äußeren Schenkels des Y-Bandes bedingt. War das Trauma so stark, daß dieser Teil des Bandes zerrissen ist, dann kann das Glied ohne Schwierigkeiten nach außen gebracht werden. Der Oberschenkelkopf ist infolge der Zerreißung des äußeren Schenkels des Bandes wesentlich freier

beweglich und kann jeden beliebigen Punkt auf der Außenfläche des Darmbeines einnehmen, soweit es der noch erhaltene innere Schenkel des Bandes erlaubt. Dieser Erklärung BIGELOWS schließen sich auch KEY und CONWELL an (TROJAN). Die federnde Zwangshaltung des verrenkten Beines soll jedoch nach TROJAN lediglich davon abhängen, ob der aus der Pfanne luxierte Kopf mehr caudal oder cranial steht. Bei dorso-cranialer Stellung ist das Ligamentum Bertini schlaffer, als bei dorso-caudaler Stellung und übt daher einen weniger kräftigen Zug aus.

Die in Deutschland allgemein gebräuchliche Einteilung der Hüftluxationen geht auf v. PITHA zurück. Sie hat als Grundlage die sekundäre Stellung des Kopfes. Durch eine vertikale Ebene wird die Hüftpfanne in zwei Teile zerlegt; steht der Kopf sekundär vor dieser Ebene, so besteht eine vordere, steht er hinter dieser Ebene, eine hintere Luxation. Verschiebungen des Kopfes in dieser vertikalen Ebene nach oben oder unten führen zu besonderen Verrenkungstypen, den vertikalen Luxationen (MUSSGNUG).

v. PITHA unterscheidet im einzelnen die folgenden Hüftverrenkungen:

1. Verrenkungen nach hinten (Luxationes retrocotyloideae)
   a) Luxatio iliaca
   b) Luxatio ischiadica

2. Verrenkungen nach vorne (Luxationes praecotyloideae)
   a) Luxatio suprapubica
   b) Luxatio infrapubica
3. Verrenkungen nach unten (Luxationes infracotyloideae)
4. Verrenkungen nach oben (Luxationes supracotyloideae)
5. Verrenkungen nach innen (Luxationes centrales).

Zur Luxation nach hinten führt die gewaltsame Übersteigerung der Flexion, Adduktion und Innenrotation des Oberschenkels. Dabei stemmt sich der Schenkelhals gegen den vorderen Pfannenrand, der zum Hypomochlion wird. Die hintere Kapselwand wird angespannt, zerreißt, und der lange Kraftarm des Femur (bisweilen auch des ganzen Beines) hebelt den Schenkelkopf aus der Pfanne heraus und schiebt ihn über den Pfannenhinterrand. Dieser Entstehungsmechanismus gilt sowohl für die hintere obere, als auch für die hintere untere Luxation. Nur vom Grad der Beugestellung des Oberschenkels hängt es ab, welche Verrenkungsform entsteht: Bei nur leichter Beugung die Luxatio iliaca, bei stärkerer Flexion die Luxatio ischiadica (Bauer, MUSSGNUG).

Die Luxation nach vorne ist nach MUSSGNUG mit 25 % an den Verrenkungen des Hüftgelenkes beteiligt. Seine Angaben entstammen allerdings einem Untersuchungsgut, das 30 und mehr Jahre alt ist. Damals waren ganz andere Unfallmechanismen gegeben (z.B. Sturz vom Pferd oder Kutschbock), während die heute im Vordergrund stehenden Anprallunfälle mit

gebeugter Hüfte sehr viel seltener waren. So läßt sich auch die deutliche Diskrepanz gegenüber unserem eigenen Krankengut erklären: Wir fanden lediglich eine Luxatio infrapubica (1,27 %). Die vorderen Verrenkungen entstehen durch eine Bewegung des Oberschenkels gegen das Becken im Sinne der Abduktion und Außenrotation. Der untere Teil des Schenkelhalses und der Trochanter major stemmen sich gegen den hinteren Pfannenrand, die Kapsel zerreißt an ihrer Vorderseite. Die Grenze zwischen vorderer oberer und vorderer unterer Verrenkung bildet der horizontale Schambeinast: Kommt zur Abduktion und Außenrotation eine Überstreckung des Hüftgelenkes hinzu, entsteht die suprapubische Luxation, bei Flexion im Hüftgelenk die Luxatio infrapubica. Der wesentliche Unterschied zur Luxation nach hinten besteht darin, daß der Gelenkkopf bei der Verrenkung nach vorne in seiner neuen Lage fester fixiert ist, so daß sogar das Bein zuweilen noch als Stütze beim Gehen verwendet werden kann.

Äußerst selten werden reine Verrenkungen nach oben oder unten beobachtet. Es herrscht deshalb auch noch Unklarheit über ihren Entstehungsmechanismus. Man nimmt jedoch an, daß wesentlich für ihr Zustandekommen die Gewalteinwirkung in reiner Beugestellung (für die Luxation nach unten) oder reiner Hyperextensionsstellung (für die Luxation nach oben) ohne Adduktion oder Abduktion ist. Klinisch augenfällig

ist die deutliche Verkürzung des nach oben verrenkten Gliedes um 4 - 6 cm.

Relativ häufig (29,11 %) fanden wir die sogenannte zentrale Luxation. Bei diesem Verrenkungstyp steht nicht die Luxation, sondern die immer damit verbundene Fraktur des Pfannenbodens im Vordergrund. Gewöhnlich entsteht sie bei Gewalteinwirkung auf den Trochanter major durch Sturz auf die Seite oder seitliche Quetschung. Dabei wird der Hüftkopf durch den Pfannenboden hindurch ins Beckeninnere getrieben, wobei in schweren Fällen der gesamte Kopf ins Becken gelangt. Eine sehr seltene Form der zentralen Luxation ist die "En-bloc-Fraktur", bei der das gesamte intakte Acetabulum vom Kopf ins Beckeninnere vorgeschoben wird. Die zentralen Luxationen und die damit verbundenen Frakturen stellen für die Beckeneingeweide eine große Gefahr dar; allzuleicht können die mit großer Gewalt ins Becken getriebenen scharfkantigen Fragmente Gefäße, Teile des Urogenital-Traktes, den Mastdarm oder größere Nervenstämme verletzen.

Die Luxation nach hinten-oben war bei den von uns nachuntersuchten Patienten die absolut häufigste Verrenkungsform (41,77 %). Da außerdem 70 % unserer Patienten Straßenverkehrsunfälle erlitten hatten, muß zwischen Unfallmechanismus und diesem speziellen Luxationstyp ein Zusammenhang

bestehen, der kurz aufgezeigt werden soll. Von entscheidender Wichtigkeit ist dabei die Körperhaltung: Im Sitzen, also bei Flexion im Hüftgelenk, ist das Y-Band völlig entspannt; außerdem steht bei Beugung, Adduktion und Innenrotation der Hüftkopf in einer Stellung, in der er von der Hüftpfanne am wenigsten umfaßt wird. In dieser ungünstigen Position befindet sich beispielsweise der neben dem Fahrer sitzende Autoinsasse. Da aber nicht nur Beifahrer, sondern auch Fahrer, Motorrad- und Mopedlenker mit hinterer-oberer Luxation zur Aufnahme kamen, muß es einen Faktor geben, der den unfallbedrohten Kraftfahrer veranlaßt, sich in die ungünstige "Beifahrer-Position" zu bringen. Nach unserer Auffassung ist es das "Zusammenzucken" in der sogenannten "Schrecksekunde" unmittelbar vor dem Anprall: Zum Schutz der Bauch- und Beckeneingeweide erfolgt reflektorisch ein Zusammenkrümmen mit Knieschluß. Damit ist Flexion, Adduktion und eine mehr oder minder starke Innenrotation gegeben. Es kommt nun in der Anprallphase zur sogenannten "Armaturenbrett-Verletzung" (BRETON und BLONDEAU, VOLLMAR und BENZ): Die Kraft setzt am prominentesten Teil der unteren Extremität, dem Kniegelenk an und wird über den Femur auf das augenblicklich weniger gut gesicherte Hüftgelenk übertragen. --- Es sei noch erwähnt, daß die Bezeichnung "Armaturenbrett-Verletzung" irreführend ist; denn der eben beschriebene Unfallmechanismus gilt genauso für Zweiradfahrer, die mit hoher Geschwindigkeit auf ein Hindernis prallen.

DIE SPÄTSCHÄDEN

Es wird in der Literatur immer wieder auf die unangenehmen Spätfolgen hingewiesen, die eine Hüftverletzung nach sich ziehen kann. Deshalb sollen auch hier kurz die drei wesentlichen posttraumatischen Hüfterkrankungen beschrieben werden.

Die Arthrose:

Jeder Gelenkbruch und jede Verschiebung des Gelenkkopfes führen entweder zu einer Verletzung des Gelenkknorpels mit Ernährungsstörungen, zumindest aber zu einer unphysiologischen Belastung der Knorpeldecke. Daher wird bei allen Verletzungen des Hüftgelenkes stets eine traumatische Früharthrose beobachtet. Entscheidend dafür, daß die Störung der Gelenkmechanik und die Verschlechterung oder Unterbrechung der Blutzirkulation nicht zur bleibenden Arthrose führen, ist allein die frühzeitige Reposition und die schonende Nachbehandlung (L. BÖHLER). Länger bestehende mechanische Funktionsstörungen und Störungen der Trophik führen zum Einreißen oder teilweisen Ablösen des Knorpelüberzuges und bewirken damit dessen degenerative Veränderung Außerdem können nekrotische Gewebsrelikte entweder einen dauernden Reiz ausüben, oder aber, wenn sie zwischen den Gelenkflächen liegen, mechanisch den Gelenklauf behindern. Die nachteilige Änderung der Gelenkmechanik, insbesondere

der Druckgrößen, Druckrichtung und Druckflächen haben die Dysfunktion des Gelenkes zur Folge, dessen knöchernes Material einem raschen Verschleiß unterworfen ist. Es entsteht das Bild der ausgeprägten Coxarthrose: Der Gelenkkopf wird entrundet, ausgewalzt. An den druckfreien Stellen von Kopf und Pfanne bilden sich starke Randwülste. Die Röntgenaufnahme zeigt eine Verdichtung der Knochenzeichnung an den Druckaufnahmeflächen, eine Verschmälerung des Gelenkspaltes als Zeichen des Knorpelschwundes, Irregularitäten der Trabekelzeichnungen. Auflockerung und Zystenbildung im Knochen (HACKENBROCH). In diesem Stadium ist dem Patienten nur noch durch Gelenkkapselentnervung zur Linderung der Schmerzen, Arthrodese oder Arthroplastik zu helfen.

Die Myositis ossificans:

Sie ist durch eine mehr oder weniger starke Verknöcherung der das Gelenk umgebenden Muskulatur gekennzeichnet. Oberschenkelkopf und Gelenkspalt zeigen im Gegensatz zur Arthrose keine Veränderungen. L. BÖHLER berichtet über die mannigfachen, zum Teil abenteuerlichen Theorien, die zur Entstehung der Myositis ossificans traumatica aufgestellt wurden. Am glaubwürdigsten klingen die beiden folgenden Erklärungen:

1. Die entzündliche Umwandlung der zerrissenen Muskelfasern und des Blutergusses mit Einlagerung von Kalksalzen.
2. Die Verlagerung von Periostteilen in die Muskulatur.

Als auslösende Ursache ist das primäre Luxationstrauma anzusehen, durch welches es zu Zerreißungen der Kapsel, der Bänder und der anliegenden Muskeln (M. quadratus femoris, Mm. gemelli) kommt. Dadurch entstehen örtliche Zirkulations- und Ernährungsstörungen. Nach L. BÖHLER löst aber auch das primäre Luxationstrauma nur dann eine Myositis ossificans aus, wenn verspätet reponiert wurde und dadurch der verrenkte Knochen auf den zerrissenen Muskel gedrückt und einen längeren Reiz auf ihn ausgeübt hat. Die Ansicht, daß das sekundäre Repositionstrauma an den Veränderungen der Muskulatur die Schuld trage, läßt BÖHLER nur mit dem Einwand gelten, die Reposition löse diesen Zustand alleine dann aus, wenn sie unsachgemäß ausgeführt werde, und zwar in einer Weise, die geeignet sei, weitere Muskelverletzungen zu setzen. Die Hauptursache der Muskelverknöcherung sieht BÖHLER in den immer wiederholten Reizen, die bei der Nachbehandlung durch kräftige Massage und energische passive Bewegung gesetzt werden. Ständige neue Reize lösen ständig neue Blutungen aus, es entstehen neue Nekrosen, in die sich Kalk einlagert. So ist also die Muskelverknöcherung eine Folge mangelnder Ruhe des verletzten Muskels: Ein ruhiggestellter, schonend behandelter Muskel verknöchert gewöhnlich nicht. Die Myositis ossificans ist also keine Folge des Luxationstraumas, ebensowenig (bei rechtzeitiger Reposition) eine Folge des Repositionstraumas, sondern ausschließlich eine Folge des tertiären Nachbehandlungstraumas,

das in frühzeitiger Anwendung von kräftiger Massage und energischen passiven Bewegungsübungen besteht. Die glücklicherweise seltene, doch sehr unangenehme Spätfolge "Muskelverknöcherung" ist durch frühzeitige und schonende Reposition sowie durch vorsichtige Nachbehandlung praktisch auszuschließen.

Die Oberschenkelkopf-Nekrose:

Sie ist zweifellos der unangenehmste und folgenschwerste Spätschaden, der sich aus einer Hüftluxation oder Frakturluxation der Hüfte ergeben kann. Man unterscheidet zwei wesentliche Formen: Die totale und die partiell umschriebene Nekrose. Eine Teilnekrose des Kopfes tritt immer an der Stelle auf, die mechanisch am stärksten beansprucht wird. Es besteht also keine Abhängigkeit des Sitzes des Nekroseherdes von der Stelle des Kapseleinrisses und des davon abhängigen Ernährungsausfalles. BLUMENSAAT hat außerdem festgestellt, daß der Luxationstyp keinen Einfluß auf das Entstehen einer Kopfnekrose hat. Man hat zunächst angenommen, daß es sich bei der Entstehung einer Nekrose des Femurkopfes um reine Durchblutungsstörungen handelt. Zu dieser Annahme berichtigte die Tatsache, daß einerseits bei allen Luxationsfromen die anatomischen Gebilde, die für die Blutversorgung verantwortlich sind, erheblich in Mitleidenschaft gezogen werden (das Lig. teres, das nach jeder traumatischen Luxation durchtrennt ist, enthält des Ramus acetabuli aus

der A. obturatoria; die Gelenkkapsel, die oft starke Zerreißungen aufweist, enthält die A. cervicalis posterior und anterior), daß andererseits experimentelle belegt werden konnte, daß durch Umschneiden des Kapselüberzuges und gleichzeitige Durchtrennung des Lig. teres die pathologisch-anatomischen Kennzeichen der Osteochondrosis erzeugt werden. (BERGMANN, MÜLLER, NUSSBAUM). Das verhältnismäßig seltene Auftreten der Kopfnekrose wurde mit der Ausbildung eines Kollateralkreislaufes in den erhalten gebliebenen Kapselanteilen begründet.

Die Theorie der Entstehung einer Oberschenkelkopfnekrose auf der Basis einer reinen Durchblutungsstörung hat BLUMENSAAT auf überzeugende Weise widerlegt. Er deutet darauf hin, daß der luxierte Kopf mit zerrissenem Lig. teres in den meisten Fällen eine Lage einnimmt, in der die Gelenkkapsel so straff gespannt ist, daß die Kollateralen notwendigerweise komprimiert sein müssen. Bis zur Einrenkung ist der Kopf also in der Mehrzahl der Fälle ohne jegliche Versorgung; aus dieser Tatsache müßte eine wesentlich höhere Anzahl als die der tatsächlich auftretenden Kopfnekrosen resultieren, wenn alleine die gestörte Durchblutung für ihr Entstehen verantwortlich wäre.

Es muß also noch andere Gründe geben, die zur Luxationsnekrose führen. Es werden hier von verschiedenen Autoren

verschiedene Theorien aufgestellt, die zum Teil davon ausgehen, daß eine primäre Schädigung des Kopfes durch das Luxationstrauma im Sinne einer Kopfkappenfraktur oder einer Kontusion mit subfraktureller, chondraler Schädigung des Kopfes als die auslösende Ursache anzusehen sei, zum Teil die Minderdurchblutung als eigentlichen Entstehungsgrund bezeichnen. Nach H. WALTER kann alleine eine subfrakturelle Schädigung des Kopfes schon zu einer langsam mechanisch entstehenden Nekrose führen. VOLKMANN bezeichnet das Zusammentreffen von gestörter Blutversorgung und Kopffraktur als die günstigste Basis für die Entstehung einer Kopfnekrose. SCHMORL spricht von einer sekundären mechanischen Kopfschädigung: Durch die Luxation ist eine vorübergehende Ernährungsstörung eingetreten. Diese hat eine teilweise oder totale Nekrose zur Folge. Dadurch ist ein Mißverhältnis geschaffen zwischen der Widerstandsfähigkeit des Kopfes und den mechanischen Anforderungen, die an einen gesunden Kopf gestellt werden. Bleibt diese mechanische Beanspruchung aus, d.h. wird der Kopf genügend entlastet, so tritt eine Wiederherstellung ein; wird der Kopf aber zu früh belastet, dann kommt es zu dem Bild, das SCHMORL als sekundäre aseptische Nekrose bezeichnet. Dabei wird der nekrotische, in Form und Größe aber noch nicht veränderte Kopf zu sehr beansprucht, so daß er langsam oder rasch zusammensintert und einbricht. J. BÖHLER bestreitet das Zustandekommen der Kopfnekrose auf Grund von Ernährungs-

störungen; er nimmt an, daß es sich um primäre traumatische Einbrüche handelt, die so gering sind, daß sie sich anfangs auf dem Röntgenbild nicht darstellen lassen. Durch die vitale Reaktion des Gewebes kommt es zur Wiedergutmachung des entstandenen Schadens und im Zuge dieser Reparationsvorgänge zu einer vermehrten Durchblutung im betroffenen Bereich und zum Auftreten von neuen Knochenzellen. Diese jungen Regenerate haben eine sehr geringe Widerstandskraft. Wird nun das Bein vor Abschluß des Reparationsvorganges belastet, so erfolgen neuerliche Einbrüche im jungen Callus, die wieder neue Auf- und Abbauvorgänge hervorrufen. Dieser Circulus vitiosus führt schließlich zum Einbrechen des Kopfes. Die Beteiligung einer Durchblutungsstörung im Zusammenhang mit der mechanischen Schädigung läßt J. BÖHLER lediglich bei verspätet eingerichteten Luxationen und Luxationsfrakturen gelten. Seine Theorie von den Reparationsvorgängen im Knochen beweist er mit seinen Experimenten mit der Festigkeitsprüfmaschine: Das obere Femurdrittel einer frischen Leiche wird unter erheblichen Druck gesetzt. Sobald der Druck von dem Praeparat genommen wird, richtet sich der vorher deformierte Kopf allmählich wieder auf und drückt nun seinerseits mit erheblicher Kraft gegen die Pelotte. --- Von einer primären traumatischen Kopfschädigung, allerdings in Verbindung mit Durchblutungsstörungen, spricht auch TROJAN.

So wiedersprüchlich die verschiedenen Entstehungstheorien auch sein mögen, zur Verhütung der Knochennekrose im Femurkopf gibt es nur einen Weg: Sobald bei der Röntgenkontrolle die ersten Anzeichen in Form von zunehmender Kalkdichte und Verschmälerung des Gelenkspaltes auf eine beginnende Nekrose hindeuten, muß das Gelenk für ein bis zwei Jahre entlastet werden. Die Frühsymptome können nach zwei bis vier Monaten beobachtet werden. Ist die Nekrose erst einmal fortgeschritten, und zwar so weit, daß die Röntgenaufnahme eine Abflachung des kranialen Kopfteiles, fleckige Struktur und Einbrüche erkennen läßt, dann kann dem Patienten nur noch eine Versteifungsoperation oder eine Arthroplastik in Form einer Endoprothese Hilfe bringe. Es sei noch erwähnt, daß die Beteiligung endogener Faktoren wie Rachitis, endokrine Störungen, Mangelkrankheiten oder konstitutionelle Minderwertigkeit, die zumindest eine erhöhte Bereitschaft für die Entstehung einer Knochennekrose vermuten ließen, noch nicht geklärt bzw. wissenschaftlich nicht zu beweisen ist. (BLOCK).

DIE BEHANDLUNGSMÖGLICHKEITEN

Reine traumatische Luxationen ohne jegliche knöcherne Verletzung sind selten; wir fanden sie in dem von uns überblickten Zeitraum lediglich bei fünf Patienten (= 6,33 %). Da die Behandlung reiner Luxationen mit den konservativen Methoden (Reposition durch Hebelmanöver, Lagerung, eventuell Drahtextension zur Vermeidung einer Reluxation) im allgemeinen keine Schwierigkeiten bereitet und auch gute funktionelle Spätresultate bringt, soll in diesem Abschnitt nur auf die Behandlung von traumatischen Luxationsfrakturen eingegangen werden.

Die Technik der Behandlung von Verrenkungsbrüchen im Bereich des Hüftgelenkes hat sich in den letzten Jahren nicht wesentlich gewandelt. Auch hier steht, genau wie bei den reinen Luxationen, die konservative Methode ganz im Vordergrund. Die großen chirurgischen und orthopädischen Standardwerke im deutschen Sprachraum (BIER-BRAUN-KÜMMERL, BÖHLER, BÜRKLE DE LA CAMP-SCHWAIGER, BREITNER, HOHMANN-HACKENBROCH-LINDEMANN, KIRSCHNER-NORDMANN, NIGST, WACHSMUTH), sowie die deutschsprachigen Autoren, die über Hüftverletzungen gearbeitet haben (EHALT, GELEHRTER, TROJAN, VOLLMAR und WACHTLER), empfehlen alle eine operative Versorgung nur bei Vorliegen von Repositionshindernissen wie Weichteil- oder Knocheninterposition, sowie bei Druckschädigungen des

N. ischiadicus oder des N. femoralis. Im übrigen wird möglichst frühzeitige und schonende Reposition, außerdem Entlastung des Gelenkes zur Vermeidung der beschriebenen Spätschäden gefordert.

Es hat sich jedoch gezeigt, daß die funktionellen Ergebnisse, die mit der konservativen Behandlung erzielt werden, häufig unbefriedigend sind, Das oberste Gebot in der Gelenkchirurgie, nämlich die vollständige Wiederherstellung der anatomischen Form nach Gelenkfrakturen, ist bei stärkerer Verschiebung der Pfannenfragmente auf konservativem Weg nicht zu erfüllen. Auch bei korrekter Stellung des Oberschenkelkopfes kann bei verlagerten oder gar verdrehten Bruchstücken mit der Extensionsmethode niemals Kongruenz der Pfannengelenkfläche erreicht werden. Aus diesem Grund ist man an der Chirurgischen Klinik der Universität Erlangen-Nürnberg etwa seit dem Jahre 1962 dazu übergegangen, Brüche des Hüftgelenkes in den meisten Fällen blutig zu reponieren und durch Metallfixation der Fragmente die ursprüngliche Form der Gelenkpfanne wiederherzustellen. Die Indikation zur Operation stellen nun nicht mehr nur Weichteilinterpositionen oder Nervendruckschädigungen, sondern alle knöchernen Verletzungen, die eine Behinderung des Gelenklaufes bzw. eine spätere Instabilität der tragenden Teile des Gelenkes oder eine Sekundärarthrose befürchten lassen. Es muß aber ausdrücklich hinzugefügt werden, daß von dieser operativen Versorgung auch die zentralen Luxationen nicht ausgenommen

sind, von denen CHAPCHAL schreibt, ihre Behandlung erschöpfe sich im Dauerlängszug mit Seitenzügen, operatives Eingreifen sei überflüssig und höchst fragwürdig. Dabei weisen gerade die zentralen Luxationen oft starke Verschiebungen der Pfannenfragmente ins kleine Becken auf, so daß die wesentliche Voraussetzung für eine gute spätere Gelenkfunktion, die formgerechte Rekonstruktion der Pfanne, mit konservativen Maßnahmen nicht erreicht werden kann. Die Möglichkeit dazu bietet nur die blutige Einrichtung.

Zur Freilegung des Hüftgelenkes wird an der Erlanger Klinik folgende Operationstechnik angewandt: Bei Pfannendachabrissen und Aussprengungen aus dem Pfannenhinterrand erfolgt der hintere Zugang zum Hüftgelenk durch einen modifizierten Lexer-Kocher-Schnitt, der eine gute Übersicht über die dorso-cranialen Pfannenanteile, sowie Kontrollmöglichkeiten zur Beckeninnenseite hin garantiert. Bei verschobenen transversalen Pfannenfrakturen, bei denen die Vorderseite meist stärker klafft als die Hinterseite, wird zur Reposition von vorne eingegangen. Die Freilegung des Gelenkes erfolgt von einem Leistenschnitt aus. Nach Abmeiselung der Spina iliaca anterior superior wird das Leistenband nach medial verzogen und die Beckenseite der Hüftpfanne sowie die Bruchspalte durch Einkerbung des M. ileopoas freigelegt. In beiden Fällen kann jetzt eine exakte Reposition und Schraubenfixation durchgeführt werden. Die Rekonstruktion der anatomischen Form des Gelenkes auf diese Weise erlaubt

eine postoperative Behandlung, die bei konservativer Therapie unmöglich wäre: Der Patient kann frühzeitig mit aktiven Bewegungsübungen beginnen, verhindert damit eine Atrophie seiner Beinmuskulatur und erhält nahezu vollständig die Bewegungsfunktion des Hüftgelenkes.

EIGENE UNTERSUCHUNGSERGEBNISSE

Mit dieser Arbeit ist beabsichtigt, die bisher erschienenen Statistiken über traumatische Verrenkungen und Verrenkungsbrüche des Hüftgelenkes zu ergänzen und dabei nach den Erfahrungen der Chirurgischen Klinik der Universität Erlangen-Nürnberg Antwort auf folgende Fragen zu geben:

1. Welche Unfallart trägt am meisten zum Zustandekommen von Hüftverletzungen bei?
2. Welche Altersgruppen sind besonders gefährdet?
3. Besteht eine deutliche Abhängigkeit dieser speziellen Unfallverletzung vom Geschlecht des Unfallpatienten?
4. Wie oft ist bei Verletzungen des Beckens mit einer Beteiligung des Hüftgelenkes zu rechnen?
5. Welches Verhältnis besteht zwischen Behandlungsmethode und Behandlungsdauer?
6. Wie sind die funktionellen Resultate?

7. Lassen sich Spätschäden bei Anwendung der operativen Behandlungsmethode mit größerer Sicherheit vermeiden?

Unfallarten:

Ganz im Vordergrund steht der Straßenverkehrsunfall; dieser Tatsache wird im gesamten Schrifttum Rechnung getragen: Es wird stets darauf hingewiesen, daß umfangreichere statistische Untersuchungen der früher selten beobachteten traumatischen Hüftschäden überhaupt erst durch die wachsende Verkehrsdichte und die steigenden Durchschnittsgeschwindigkeiten möglich geworden seien.

Es folgen die Berufs- bzw. landwirtschaftlichen und schließlich die häuslichen bzw. privaten Unfälle. Das Durchschnittsalter unserer Patienten, die häusliche oder private Unfälle erlitten hatten, lag - abgesehen von einem 4-jährigen Jungen der aus einem Fenster im 2. Stockwerk gefallen war - bei 68 Jahren. Es waren also von dieser Unfallart fast ausschließlich Personen betroffen, bei denen einerseits das Reaktionsvermögen bereits so stark vermindert war, daß sie einen Sturz nicht mehr abfangen konnten, andererseits die Knochen ihre Elastizität und Widerstandsfähigkeit schon weitgehend verloren hatten.

Im einzelnen fanden wir bei unseren Patienten folgende Zahlen:

Straßenverkehrsunfälle	55	(= 69,62 %
Berufs- bzw. landwirtschaftliche Unfälle	13	(= 16,46 %
Häusliche bzw. private Unfälle	11	(= 13,92 %

Altersgruppen:

Abb. 1: Die von Hüftgelenksverletzungen am stärksten betroffenen Altersgruppen liegen zwischen dem 16. und dem 40. bzw. dem 56. und 75. Lebensjahr.

Die Kurve (Abb. 1) weist im wesentlichen 2 Gipfel auf: Die Schwerpunkte in der Altersverteilung liegen bei einer jüngeren (16. - 40. Lebensjahr) und bei einer älteren Gruppe (56. - 75. Lebensjahr). Zwischen diesen beiden hauptsächlich betroffenen Altersgruppen besteht folgender Unterschied: Bei der jüngeren überwiegen neben den Verkehrsunfällen vor allem die Berufsunfälle, während bei der älteren Gruppe neben den Verkehrsunfällen die häuslichen bzw. privaten Unfälle deutlich in den Vordergrund treten.

Der jüngste Patient war 4, der älteste 76 Jahre alt; die beiden oben beschriebenen Altersgruppen umfassen jedoch 69 (= 87,33 %) unserer Patienten, wobei auf die jüngere Gruppe 46 (= 58,22 %), auf die ältere 23 (29,11 %) entfallen. Die besonders starke Gefährdung jüngerer Menschen beschreiben auch THOMPSON und EPSTEIN: Zwei Drittel ihrer Fälle lagen zwischen dem 16. und 40. Lebensjahr. TROJAN und PERSCHL beobachteten eine auffällige Häufung dieser Verletzungen vom 4.-6. Lebensjahrzehnt, wobei sich im 4. Jahrzehnt der absolute Höhepunkt fand. EHALT und GELEHRTER zeigen die größte Häufigkeit zwischen dem 6. und 7. Lebensjahrzehnt, VOLLMAR und WACHTLER berichten von einem deutlichen Anstieg im 6. Jahrzehnt. Die Tatsache, daß über das 8. Lebensjahrzehnt hinaus praktisch keine Hüfttraumen mehr beobachtet werden, erklärt sich dadurch, daß die Widerstandskraft der Knochen in diesem hohen Alter so gering geworden ist, daß bei gleichem Unfallmechanismus nahezu immer Schenkelhalsbrüche entstehen (TROJAN).

Geschlechterverteilung:

68 (= 86,07 %) unserer Patienten waren männlichen, 11 (= 13,93 %) weiblichen Geschlechts. Ein Überwiegen der männlichen Seite wird von allen Autoren festgestellt. Neben der Tatsache, daß die meisten Kraftfahrer Männer sind, muß hier auch noch in Betracht gezogen werden, daß der Mann im

allgemeinen einen schwereren Beruf ausübt, als die Frau und so auch eher schwereren Verletzungen ausgesetzt ist. Daher kommt es auch, daß TROJAN und PERSCHL, deren Unterlagen aus einer Klinik stammen, in der fast nur Betriebsunfälle zur Behandlung kommen (Unfallkrankenhaus Wien), Prozentzahlen fanden, bei denen das männliche Geschlecht noch stärker beteiligt ist: 91,1 % ihrer Patienten waren Männer, nur 8,9 % Frauen. THOMPSON und EPSTEIN geben rund 80 % Männer und 20 % Frauen, EHALT und GELEHRTER 77,15 % Männer und 22,85 % Frauen an.

Hüftbeteiligung an Beckenverletzungen:

In den Jahren 1954 - 1966 wurden in der Chirurgischen Klinik der Universität Erlangen-Nürnberg 251 Unfallpatienten mit knöchernen Verletzungen im Bereich des Beckens behandelt. Dabei waren:

Traumatische Luxationen, Frakturen und Luxationsfrakturen des Hüftgelenkes	79
Beckenringfrakturen	72
Isolierte Darmbeinfrakturen	32
Isolierte Frakturen des Sitz- oder Schambeines	68

Diese Zahlen verdeutlichen, daß Verletzungen des Hüftgelenkes nicht mehr zu den seltenen Unfallfolgen gezählt werden dürfen. Nach unseren Unterlagen muß heute bei 31,47 % aller allgemeinen Beckenverletzungen mit einer Be-

teiligung des Hüftgelenkes gerechnet werden. Unsere Beobachtungen decken sich mit den Untersuchungen von VOLLMAR und WACHTLER, die 1956 27 % Hüftbeteiligung an knöchernen Beckenverletzungen fanden.

Behandlungsmethoden - Behandlungsdauer:

Aus therapeutischen Gründen haben wir die verschiedenen Arten der Hüfttraumen in vier Gruppen unterteilt:

1. Luxationen ohne knöcherne Verletzung (6,33 %)
2. Pfannenbodenbrüche ohne wesentliche Verschiebung (21,52 %)
3. Luxationen mit knöcherner Verletzung des Pfannenrandes bzw. Pfannendaches (43,04 %)
4. Zentrale Luxationen (29,11 %)

Es wurde bereits im vorigen Abschnitt darauf hingewiesen, daß reine traumatische Luxationen (Gruppe 1) sehr selten sind, und die konservative Versorgung für sie die optimale Behandlungsmethode darstellt, wenn nicht Weichteilinterpositionen ein Repositionshindernis darstellen. Dasselbe gilt für Pfannenbodenbrüche ohne wesentliche Verschiebung (Gruppe 2): Einfache Lagerung und eine durchschnittliche Entlastungsdauer von vier Wochen erweisen sich meist schon als ausreichend. Bei älteren Verletzten wird diese Behandlung zur Verhinderung von Ischiasdruck und kompressionsbedingten Kopfdeformierungen durch Anlegen eines leichten

Extensionsverbandes ergänzt. Auch hier sind die funktionellen Resultate meist befriedigend, wobei der Erfolg der Behandlung im wesentlichen von der Konstitution und vom Alter des Patienten abhängt. Es wurde außerdem bereits angedeutet, daß traumatische Hüftschäden mit erheblicher knöcherner Verletzung (nach unserer Einteilung also die Gruppe 3 und 4) in der Chirurgischen Klinik der Universität Erlangen-Nürnberg etwa seit dem Jahre 1962 vorzugsweise operativ versorgt werden. Es soll nun zunächst dargestellt werden, in welchem Maße sich diese Umstellung vollzogen hat.

Aus der Tabelle 1 wird ersichtlich, daß im 2. Zeitabschnitt 1962 - Mai 1966) in den Gruppen 3 und 4 die operative Be-- handlung zwar nicht ausschließlich, aber doch in großem

Tabelle 1

Diagnose	Behandlung 1954-1961 operativ	1954-1961 konservativ	1962-1966 operativ	1962-1966 konservativ
Luxationen ohne knöcherne Verletzung	—	3	—	3
Pfannenboden-brüche ohne wesentl. Versch.	—	9	—	9
Luxationen mit knöcherner Verletzung	2	13	14	3
Zentrale Luxationen	—	12	3	8

Umfang vorgenommen wurde. Daneben zeigt aber diese Tabelle auch noch, daß die traumatischen Verrenkungen und Verrenkungsbrüche des Hüftgelenkes, noch vor wenigen Jahren als seltene Verletzung apostrophiert, weiter deutlich zunehmen: In den ersten 8 Jahren wurden 39 Patienten behandelt, alleine in den letzten 4 1/2 Jahren bereits 40.

Stellt man eine Beziehung zwischen der Behandlungsmethode und der durchschnittlichen Behandlungsdauer her, so erhält man aus unseren Krankenunterlagen die in der Tabelle 2 dargestellten Zahlenverhältnisse.
Die stationäre Behandlung wird also bei operativem Eingreifen entscheidend verkürzt und zwar bei der Gruppe 3 um etwas weniger als die Hälfte, bei der Gruppe 4 annähernd

Tabelle 2

Diagnose	Durchschnittliche Behandlungsdauer in Tagen	
	operativ	konservativ
Luxationen ohne knöcherne Verletzung	———	24
Pfannenboden-brüche ohne wesentl. Versch.	———	50
Luxationen mit knöcherner Verletzung	48	94
Zentrale Luxationen	42	62

um ein Drittel. Hierbei muß auch noch berücksichtigt werden, daß sich bei der Gruppe der operativ versorgten zentralen Luxationen ein besonders ungünstiger Fall, nämlich ein veralteter zentraler Ausrenkungsbruch befand, der eine besonders lange stationäre Behandlung erforderte und so den Durchschnitt wesentlich anhob. Dieser Fall soll später noch eingehender besprochen werden. Grundsätzlich muß jedoch bemerkt werden, daß eine operative Versorgung die stationäre Behandlungsdauer so weit abkürzt, daß die operierten Patienten der Gruppe 3 und 4 die Klinik im allgemeinen früher verlassen konnen, als beispielsweise die Patienten der Gruppe 2. Bei den konservativ behandelten Patienten war dies nicht möglich.

Funktionelle Resultate:

Ohne sichere Übereinstimmung mit dem Röntgenbefund ist für den Erfolg einer Behandlung alleine das funktionelle Ergebnis ausschlaggebend und von entscheidender Bedeutung für den Patienten. Deshalb wurde auch hier bei der Auswertung der Nachuntersuchungen der Schwerpunkt vor allem auf die Funktion gelegt. Wir haben dazu folgendes Schema (nach EHALT und GELEHRTER) verwandt:

1. Sehr gut (++):
   a) Nur gelegentlich geringe Schmerzen
   b) Freie Beweglichkeit der Hüfte
   c) Kein Hinken
   d) Normale Gehleistung

2. Gut (+):

a) Zeitweise mäßige Schmerzen
b) Beweglichkeit der Hüfte bis endgradig eingeschränkt
c) Kein Hinken
d) Normale Gehleistung

3. Nicht befriedigend (-):

a) Zeitweise starke Schmerzen
b) Beweglichkeit der Hüfte bis endgradig eingeschränkt
c) Mäßiges Hinken
d) Gehleistung herabgesetzt

4. Schlecht (--):

a) Immer Schmerzen
b) Beweglichkeit der Hüfte bis auf ein Drittel eingeschränkt
c) Starkes Hinken
d) Gehleistung stark herabgesetzt

Von 46 Patienten liegen uns die Nachuntersuchungsergebnisse vor. Ihre Auswertung ergab folgendes Bild (s. Tab. 3 und 4, S. 37): Von den nachuntersuchten Patienten waren 31 konservativ, 15 operativ behandelt worden, wobei lediglich zwei operative Eingriffe vor dem Jahr 1962 lagen. Bei den zentralen Luxationen brachte die operative Versorgung durchweg gute Resultate, es muß jedoch einschränkend hinzugefügt werden, daß die geringe Zahl der Fälle noch keinen endgültigen Schluß zuläßt. Immerhin erbrachten aber mehr

Tab. 3: Konservativ behandelte Patienten

Diagnose	++	+	−	−−
Luxationen ohne knöcherne Verletzung	2	—	—	1
Pfannenboden-brüche ohne wesentl. Versch.	6	2	2	—
Luxationen mit knöcherner Verletzung	3	—	1	4
Zentrale Luxationen	4	2	3	1

Tab. 4: Operativ behandelte Patienten

Diagnose	++	+	−	−−
Luxationen ohne knöcherne Verletzung	—	—	—	—
Pfannenboden-brüche ohne wesentl. Versch.	—	—	—	—
Luxationen mit knöcherner Verletzung	4	4	3	2
Zentrale Luxationen	2	—	—	—

als ein Drittel der konservativ behandelten zentralen Luxationen nicht befriedigende oder schlechte funktionelle Resultate. Eindeutig fiel auch das Ergebnis bei den Luxationen mit knöcherner Verletzung aus: Fast zwei Drittel der Fälle mit konservativer Behandlung sind funktionell unbefriedigend oder schlecht, während bei den operativ versorgten Patienten das umgekehrte Verhältnis besteht. Hier erreichten annähernd zwei Drittel der Fälle gute bzw. sehr gute funktionelle Resultate.
Wir sind nun noch der Frage nachgegangen, ob es sinnvoll ist, auch in besonders ungünstigen Fällen die operative der konservativen Behandlung vorzuziehen. Zur Beantwortung dieser Frage werden einige Fälle kurz vorgestellt:

Fall 1: Herr G.W., 23 J., Unfalldatum: 25.8.64, Aufnahmedatum: 25.8.64.
Der Patient hatte mit seinem Pkw einen Verkehrsunfall erlitten. Er wurde sofort in die Klinik eingeliefert, wo folgende Verletzungen festgestellt wurden:
Pfannendachtrümmerbruch links mit Luxation des Hüftkopfes nach dorso-cranial.
Nebenverletzungen: Commotio cerebri, stumpfes Thoraxtrauma, multiple Platzwunden im Gesicht, bemalleoläre Fraktur links.
Die Luxation wurde blutig reponiert, anschließend wurden die Trümmerfragmente mit Schrauben fixiert und das Gelenk für 12 Wochen entlastet. Nach 92 Tagen stationärer Behandlung konnte der Patient entlassen werden. Die Nachuntersuchung ergab bei guter Röntgenkosmetik eine einwandfreie Funktion des Hüftgelenkes.

Fall 2: Herr G.W., 18 J., Unfalldatum: 8.12.62, Aufnahmedatum: 8.12.62. Pkw-Unfall.
Diagnose: Pfannenrandtrümmerbruch links mit Luxation des Gelenkkopfes nach dorso-cranial.
Nebenverletzungen: Frontobasaler Schädelbruch mit Liquorfistel, Radiusfraktur links.
Die Luxation wurde zunächst auf konservativem Weg eingerenkt, da auf Grund der Schädelverletzung eine sofortige blutige Reposition nicht möglich war. Am 19.12.62 wurden die weiterhin stark verschobenen Pfannenrandfragmente operativ mit Kirschnerdraht und Spongiosaschraube fixiert. Der Patient konnte nach 30 Tagen aus der stationären Behandlung entlassen werden mit der Auflage, das Gelenk für 16 Wochen zu entlasten. Bei der Beurteilung des Nachuntersuchungsergebnisses konnte der Patient in die Rubrik "sehr gut" eingestuft werden.

Fall 3: Herr G.E., 29 J., Unfalldatum: 19.12.62, Aufnahmedatum: 20.12.62. Pkw-Unfall.
Diagnose: Trümmerbruch der rechten Hüftpfanne mit Luxation des Femurkopfes nach dorso-cranial.
Nebenverletzungen: Abriß der Eminentia intercondylica tibiae, Gesichtsplatzwunden.
Nach konservativer Reposition und Lagerung auf Volkmann-Schiene wurde die Luxation am 28.12.62 blutig reponiert und die Fixation der Fragmente durch doppelte Kreuzdrähte durchgeführt. Das Gelenk wurde für insgesamt 12 Wochen entlastet, aber in der 3. postoperativen Woche wurde mit aktiven Bewegungsübungen begonnen. 3 Monate post operationem konnten die Drähte entfernt werden. Auch dieser Patient konnte in unserer funktionellen Bewertungstabelle bei "sehr gut" eingestuft werden.

Fall 4: Frau B.R., 27 J., Unfalldatum: 10.2.64, Aufnahmedatum: 17.2.64.
Von dieser Patientin war schon vorher kurz die Rede. Sie war nach ihrem Verkehrsunfall (vom Lkw überrollt) zunächst in ein anderes Krankenhaus gebracht worden, wo 7 Tage lang Repositionsversuche auf konservativem Weg unternommen worden waren. Erst am 8. Tag nach dem Unfall wurde die Verletzte nach Erlangen überwiesen. Als hier mit der operativen Versorgung begonnen wurde, handelte es sich also bereits um einen älteren zentralen Ausrenkungsbruch rechts bei Beckenquetschung mit Sprengung des linken Sacroiliacalgelenkes und Schambeinbrüchen links. Nach 69 Tagen konnte die Patientin entlassen werden. Den Erfolg der Behandlung sollen die Abb. 2, 3, 4 und 5 (S. 41 und 42) verdeutlichen.

Jeder der hier herausgestellten 4 Fälle gehörte zu den besonders ungünstigen Formen von Verrenkungsbrüchen. Die Resultate haben jedoch gezeigt, daß gerade in solchen Fällen die operative Behandlung die Methode der Wahl bedeutet.

Es gibt aber auch Situationen, in denen blutige Repositionen bzw. Fragmentfixationen abzulehnen sind, auch wenn sie bessere Aussichten auf gute funktionelle Resultate versprechen. Dies soll an einem weiteren Fall gezeigt werden:

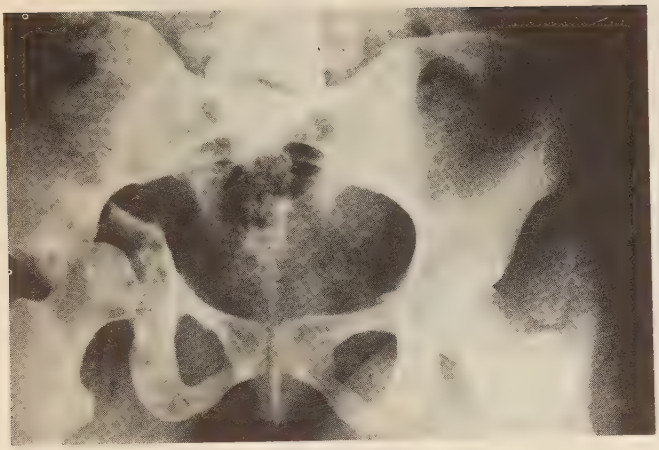

Abb. 2: Fall 4. 10.2.64. Die Aufnahme vom Unfalltag zeigt den zentral ins Becken vorgetriebenen Gelenkskopf und die zertrümmerte Gelenkpfanne.

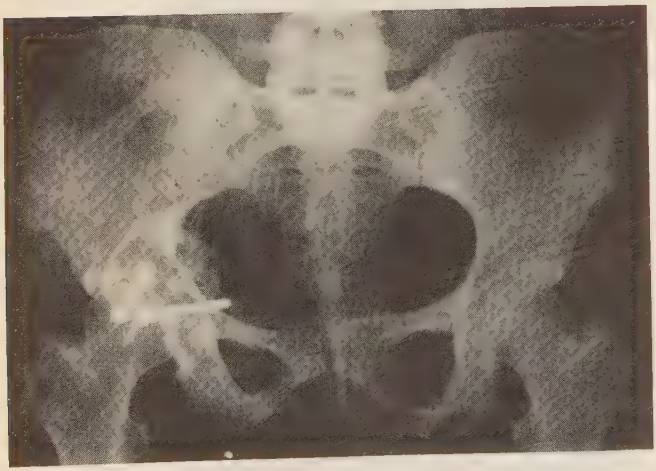

Abb. 3: Fall 4. 26.11.64. Die Röntgenkontrolle des am 18.2.64 operativ behandelten zentralen Ausrenkungsbruches läßt die Wiederherstellung der anatomischen Form des Hüftgelenkes erkennen.

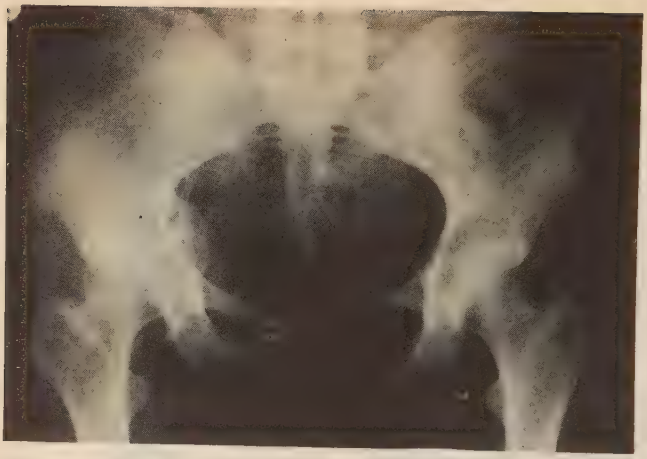

Abb. 4: Fall 4. 8.2.65. Nach der Schraubenentfernung sieht man bei guter Callusbildung einen Gelenkspalt von normaler Breite.

Abb. 5: Fall 4. 12.8.65. Die freie Kniebeuge, eine der schwierigsten Übungen für Hüftverletzte, kann von der Patientin einwandfrei durchgeführt werden.

Fall 5: Herr K.E., 72 J., Unfalldatum: 3.11.64, Aufnahmedatum: 3.11.64. Pkw-Unfall.
Diagnose: Pfannenrandbruch rechts mit Luxation des Hüftkopfes nach dorso-cranial.
Nebenverletzungen: Commotio cerebri, Kopfplatzwunde, Rippenfrakturen rechts und links, subtrochantäre Oberschenkelfraktur rechts, Patellatrümmerfraktur rechts, Knieplatzwunde links.
Es wurde die operative Reposition der Verrenkung und die Verschraubung des Pfannenrandfragmentes durchgeführt. Der Patient verstarb postoperativ unter den Zeichen des Nierenversagens. Es besteht kein Zweifel, daß in diesem Fall die konservative Behandlungsmethode der operativen vorzuziehen gewesen wäre. Der Organismus des Patienten war der Narkosebelastung nicht mehr gewachsen.

Vermeidung von Spätschäden:

Die Frage, ob sich mit Hilfe der operativen Behandlung Spätschäden mit Sicherheit vermeiden lassen, muß verneint werden. Wir fanden bei den konservativ behandelten Patienten zwei Fälle von Hüftgelenksarthrose und zwei Fälle von Oberschenkelkopfnekrose, bei den operativ behandelten eine Myositis ossificans und eine Oberschenkelkopfnekrose.
Bei der postoperativen Nekrose handelt es sich um einen 24-jährigen Mechaniker, dessen hintere-obere Luxation rechts mit Pfannenrandabsprengung blutig reponiert und das Fragment mit Schrauben fixiert wurde. Ohne vorherigen Nekrosehinweis kam es trotz dauernder Entlastung nach 4 Monate zu einem partiellen Zusammenbruch des Hüftkopfes. Nach

insgesamt 8 1/2-monatiger Entlastung durfte der Patient erstmals wieder mit vorsichtigem Auftreten beginnen. Das rechte Bein ist um 1,5 cm verkürzt, die Beweglichkeit auf weniger als ein Drittel eingeschränkt. Der Patient leidet dauernd unter Schmerzen im Hüftgelenk und ist nicht fähig, auf unebenen oder unbefestigten Wegen zu gehen. Außerdem ist es ihm unmöglich, schwere Lasten zu heben.

Trotz des eben beschriebenen Falles sind wir, auf Grund der in Tabelle 4 niedergelegten Nachuntersuchungsbefunde der Auffassung, daß die operative Behandlung von Hüftverletzungen, wenngleich sie keine Garantie für die Vermeidung von Spätschäden darstellen kann, doch zur wesentlichen Einschränkung derselben beiträgt.

ZUSAMMENFASSUNG

Im Zeitraum Januar 1954 bis Mai 1966 wurden in der Chirurgischen Klinik der Universität Erlangen-Nürnberg 79 Patienten mit Luxationen oder Luxationsfrakturen des Hüftgelenkes behandelt. Die meisten von ihnen (75,95 %) wurden auf konservative Weise durch Extension oder Lagerung nach Reposition versorgt, zumal wenn sie in den Jahren 1954 - 1961 aufgenommen wurden. Die dabei erreichten Ergebnisse waren, besonders bei schweren Verformungen des Gelenkes, oft unbefriedigend. Deshalb hat man an der Chirurgischen Klinik der Universität Erlangen-Nürnberg etwa seit dem Jahre 1962 bei Verrenkungsbrüchen aller Art dem operativen Behandlungsweg den Vorzug gegeben.

Es wurde hier nachgewiesen, daß die in früheren Jahren vorzugsweise durchgeführte, rein konservative Therapie bei schweren Hüftpfannenverletzungen zu schlechteren funktionellen Ergebnissen führt, als die operative Methode. Auch in besonders ungünstigen Fällen, wie veralteten oder schlecht stehenden Frakturen, hat sich gezeigt, daß operatives Eingreifen mit anschließender Frühmobilisation gute funktionelle Resultate bringen kann.

Wenngleich die blutige Frakturreposition und operative Fixation auch nicht mit absoluter Sicherheit zum Ausschluß übler Spätfolgen, vor allem der Oberschenkelkopfnekrose,

führen, so hat sich durch unsere Untersuchung doch bestätigt, daß die operative Behandlungsmethode bei schweren Hüftpfannenverletzungen bessere funktionelle Ergebnisse bringt, als die rein konservative Therapie. Wesentliche Vorteile, die daneben für die Anwendung der operativen Versorgung von Hüftverrenkungsbrüchen sprechen, sind die Erleichterungen und Verbesserungen der Pflegemöglichkeiten und die entscheidende Verkürzung der Behandlungsdauer.

LITERATURVERZEICHNIS

1. ALVERDES, K.: Grundlagen der Anatomie. 2. Aufl.
Leipzig: Thieme 1959

2. ARMSTRONG, J.R.: Traumatic dislocation of the hip joint; review of one hundred and one dislocations.
J. Bone Jt. Surg. 30-B, 430 (1948)

3. BAUER, K.H.: Frakturen und Luxationen.
Berlin: Springer 1927

4. BIGELOW, E.: (zit. nach TROJAN)
The mechanism of dislocations and fractures of the hip joint with the reduction of the dislocation by the flexion method.
Philadelphia: Henry C. Lea & Co. 1869.
Dt. Übersetzung: Mechanismus der Luxationen und Frakturen im Hüftgelenk.
Berlin: August Hirschwald 1873

5. BLOCK, W.: Die normale und gestörte Knochenbruchheilung.
Neue deutsche Chirurgie. Bd. 62.
Stuttgart: Enke 1940

6. BLUMENSAAT, C.: Über sekundäre Schenkelkopfnekrosen nach traumatischer Hüftgelenksverrenkung.
Langenb. Arch. klin. Chir. 185, 720 (1936)

7. BÖHLER, J.: Experimentelle Untersuchungen über die Ursache der sog. Kopfnekrose nach Verrenkungen und Verrenkungsbrüchen des Hüftgelenkes.
Chirurg 24, 344 (1953)

8. BÖHLER, L.: Die Technik der Knochenbruchbehandlung. 12. - 13. Aufl. Bd. II. Wien: Maudrich 1954

9. BREITNER, B.: Chirurgische Operationslehre. Bd. 4/II. Wien, Innsbruck: Urban & Schwarzenberg 1959

10. BRETON, M. und A. BLONDEAU: Une variété de luxation de la hanche avec fracture du sourcil cotyloïden, observée après certains accidents d'automobile. J. Radiol. Electrol. 11, 430 (1927)

11. BUDDE, W.: in: BIER-BRAUN-KÜMMEL: Chirurgische Operationslehre. Bd. 6, S. 382 Leipzig: Barth 1958

12. BÜRKLE DE LA CAMP, H. und M. SCHWAIGER: Handbuch der gesamten Unfallheilkunde. 3. Aufl. Bd. III. Stuttgart: Enke 1965

13. CHAPCHAL, G.: in: HOHMANN- HACKENBRUCH-LINDEMANN: Handbuch der Orthopädie. Bd. 4/I, S. 508. Stuttgart: Thieme 1961

14. DROSTE, W. Frhr. v.: Die sog. zentrale Luxation und ihre Behandlung. Arch. Orthop. Unfallchir. 45, 1 (1952/53)

15. EHALT, W.: Hüftgelenkspfannenbrüche. Langenb. Arch. klin. Chir. 282, 236 (1955)

16. EHALT, W. und G. GELEHRTER: Hüftgelenkspfannenbrüche. Arch. Orthop. Unfallchir. 48, 561 (1956/57)

17. FINESCHI, G.: Die traumatische Hüftverrenkung bei Kindern. Arch. Orthop. Unfallchir. 48, 225 (1956/57)

18. FRIEDHOFF, L.: Die Armaturenbrettverletzungen der Autoinsassen.
Zbl. Verkehrsmed. 5, 201 (1959)

19. GROSS, W.: Die direkte Luxationsfraktur nach hinten, eine typische Autofahrerverletzung.
Zbl. Chir. 44, 2612 (1933)

20. GURLT, E.: Geschichte der Chirurgie und ihrer Ausübung.
Berlin: August Hirschwald 1898

21. HACKENBRUCH, M.: in: HOHMANN-HACKENBRUCH-LINDEMANN: Handbuch der Orthopädie. Bd. 4/I, S. 321.
Stuttgart: Thieme 1961

22. JANTZEN, P.M.: Traumatische Hüftkopfnekrosen.
Arch. Orthop- Unfallchir. 51, 44 (1959)

23. KEY, J.A. and H.E. CONWELL: The management of fractures, dislocations and sprains. 6. ed.
St. Louis: Mosby Comp. 1956

24. MÜLLER, W.: Experimentelle Untersuchungen über Nekrosen und Umbauprozesse am Schenkelkopf nach traumatischen Epiphysenlösungen und Luxationen und ihre klinische Bedeutung.
Bruns Beitr. klin. Chir. 132, 490 (1924)

25. MUSSGNUG, H.: in: KIRSCHNER-NORDMANN: Die Chirurgie. Bd. 4, S. 720.
Berlin, Wien: Urban & Schwarzenberg 1944.

26. NIGST, H.: Spezielle Frakturen- und Luxationslehre. Bd. 3.
Stuttgart: Thieme 1964

27. NUSSBAUM, A.: Die arteriellen Gefäße der Epiphysen des Oberschenkels und ihre Beziehungen zu normalen und pathologischen Vorgängen.
Bruns Beitr. klin. Chir. 130, 495 (1924)

28. OBWEGESER, O.: Symptome, Behandlung und Prognose frischer traumatischer Hüftverrenkungen.
Arch. Orthop. Unfallchir. 37, 80 (1937)

29. SCHMORL, G.: (zit. nach J. BÖHLER)
Zbl. Path. 35, 1924

30. SOMMER, R.: Die traumatischen Verrenkungen der Gelenke.
Neue deutsche Chirurgie. Bd. 41.
Stuttgart: Enke 1928

31. THOMPSON, V.P. and H.C. EPSTEIN: Traumatic dislocations of the hip. A survey of two hundred and four cases covering a period of twenty-one years.
J. Bone Jt. Surg. 33-A, 746 (1951)

32. TROJAN, E.: Hüftkopfnekrosen nach traumatischen Hüftverrenkungen und Hüftverrenkungsbrüchen.
Mschr. Unfallheilk. 64, 330 (1961)

33. TROJAN, E.: Die Behandlungsergebnisse von 79 frischen traumatischen Hüftgelenksverrenkungen und Hüftgelenksverrenkungsbrüchen.
Hefte zur Unfallheilk. Beih. 34, 43 (1953)

34. TROJAN, E.: Die Luxatio coxae traumatica iliaca eversa.
Mschr. Unfallheilk. 57, 53 (1954)

35. TROJAN E. und A. PERSCHL: Die Behandlungsergebnisse von 79 frischen traumatischen Hüftgelenksverrenkungen und Hüftgelenksverrenkungsbrüchen.
Erg. Orthop. Chir. 40, 90 (1956)

36. VOLKMANN, J.: Über sog. Oberschenkelkopfnekrosen.
Arch. Orthop. Unfallchir. 37, 260 (1938)

37. VOLLMAR, J.: Die typischen Verletzungen des Auto- und Motorradunfalles.
ref. in: Zentralorg. f.Chir. 149 , 288 (1958)

38, VOLLMAR, J. und K. BENZ: Die Knieanprall und seine Verletzungen bei Auto- und Motorradfaherern.
Arch. Ortho- Unfallchir. 52, 438 (1960)

39. VOLLMAR, J. and St. WACHTLER: Zur Kenntnis und Therapie der Hüftpfannenverletzungen.
Langenb. Arch. klin. Chir. 283, 208 (1956/57)

40. WACHSMUTH, W.: Allgemeine und spezielle chirurgische Operationslehre. 2. Aufl. Bd. 10/II.
Berlin, Göttingen, Heidelberg: Springer 1956

41. ZIMMERMANN, L.M. and I. VEITH: Great ideas in the history of surgery.
Baltimore: Williams & Wilkins 1961

Herrn Professor Dr. med. G. Hegemann möchte ich hiermit für die freundliche Überlassung des Themas und Herrn Priv.-Doz. Dr. med. H. Beck für die jederzeit bereitwilligst gewährte Unterstützung bei der Durchführung der Arbeit herzlichst danken.

L e b e n s l a u f

Am 31. 7. 1939 wurde ich, Heinrich Müller, als Sohn des Wehrmachtoberpfarrers Heinrich Müller und seiner Ehefrau Helene, geb. Oberdörfer, in Stuttgart geboren.

Im Februar 1942 fiel mein Vater als Divisionspfarrer in Rußland.

Meine Kindheit verbrachte ich in Ulm/Donau und Münchingen bei Stuttgart, wo ich im Herbst 1945 eingeschult wurde.

Vom Herbst 1949 bis zur Reifeprüfung im Februar 1958 besuchte ich das Gymnasium in Korntal bei Stuttgart.

Ab Wintersemester 1958/59 studierte ich an der Freien Universität Berlin zunächst zwei Semester Politik und Rechtswissenschaften und begann dann an der gleichen Hochschule mit dem Medizinstudium.

Ab Wintersemester 1960/61 war ich an der Friedrich-Alexander-Universität in Erlangen eingeschrieben. Hier legte ich im Oktober 1961 das Vorphysikum, im Juli 1963 das Physikum und im April 1967 das Medizinische Staatsexamen ab.

Seit Januar 1964 bin ich mit Roswitha Schimmel, Tochter des Dr. jur. Albert Schimmel aus Breslau verheiratet.

BUCH- UND FOTODRUCK
LUDWIG MÜLLER
ERLANGEN · FAHRSTR. 5